

Rejuvenation der Gesichts-Hals-Region

Innovative Laserlipolyse und laserunterstützter Lipotransfer

In den letzten Jahren sorgen minimalinvasive Lasertechniken wie die Laserlipolyse für einen Aufwärtstrend dieser operativen Verfahren im Gesichts-Hals-Bereich, da nicht nur fettschmelzende, sondern auch hautstraffende Eigenschaften ideal miteinander vereint werden.

Neuerdings kann die Laserlipolyse für die Gewinnung von vitalen kleinzelligen Fettzellen und Stromal-Vascular-Fraction-(SVF-)Zellen eingesetzt werden, die dann für einen rejuvenativen Gesichtsaufbau (autologen Lipotransfer) zur Verfügung stehen.

VON MICHAEL RADENHAUSEN



Michael Radenhausen

Ästhetische Gesichts-Hals-Region als operative Herausforderung

Die Alterung der Gesichts-Hals-Region geht vorrangig mit elastotischer Faltenbildung und mit Konturverlusten einher, die durch eine Dermatochalis (Elastose), eine subkutane Verfettung (Lipomatose) oder allzu häufig durch einen Fettverlust beziehungsweise eine Fettverlagerung (Sagging) verursacht sind. In unserer Wahrnehmung sind besonders die Mittelgesichtsregion, die Unterkieferlinie und der Kinn-Hals-Winkel betroffen. Präoperativ ist die Einschätzung des Schweregrades der Alterung und der anatomischen Gegebenheiten durch den Operateur von erheblicher Bedeutung (1).

Zur erfolgreichen Rejuvenation der bereits erschlafften Gesichts-Hals-Region werden vor allem moderne Face-Neck-Lift-Techniken erfolgreich eingesetzt und im Falle einer submentalen Lipomatose (Doppelkinn) mit einer Fettabsaugung kombiniert (2). Parallel dazu haben sich bei Fällen, bei denen eine fokale Lipomatose am Hals vorliegt, kleinere Fettabsaugungen in Kombination mit einer Laserlipolyse in Tumescenzlokalanästhesie etabliert (3). Aufgrund der fettschmelzenden und thermisch straffenden Wirkung der Laserlipolyse wird diese heute bevorzugt in der Halsregion als minimalinvasives Verfahren angewendet (4).

Problemzonen des Gesichtes, die besonders von Fettverlust beziehungsweise Fettverlagerung betroffen sind, können von einer Fetttransplantation nachhaltig profitieren. Während die Makrofett-Techniken weiter an Bedeutung verlieren, haben sich für den Gesichtsaufbau moderne Methoden wie das Microfatgrafting und das Nanofatgrafting in den letzten Jahren durchgesetzt (5, 6). Obwohl die wasserstrahl-assoziierte Liposuktion als Goldstandard zur Gewinnung von autologem Fett gilt, zeigt der laserunterstützte Lipotransfer erstmals vielversprechende Ergebnisse (7, 8). Dabei wird heute ein ehrgeiziges Ziel verfolgt, nämlich ein qualitativ hochwertiges vitales Eigenfett zu transferieren und dessen langfristiges Überleben mithilfe von Stromal-Vascular-Fraction-(SVF-)Zellen abzusichern.

Die neueren höheren Laserwellenlängen von 1440 nm beziehungsweise 1470 nm steigern die Effizienz der Laserlipolyse erheblich, weil diese eine etwa 40-fach höhere Absorption im Fett und eine etwa 70-fach höhere Absorption im Wasser aufweisen als die bislang verwendeten Diodenlaser mit Wellenlängen von 924 nm beziehungsweise 980 nm (9).

Technische Voraussetzungen der modernen Laserlipolyse

Mit dem LipoLife® von Alma Lasers wurde ein leistungsfähiger Diodenlaser mit der spezifischen Wellenlänge von 1470 nm entwickelt. Die neueren höheren Laserwellenlängen von 1440 nm beziehungsweise 1470 nm steigern die Effizienz der Laserlipolyse erheblich, weil diese eine etwa 40-fach höhere Absorption im Fett und eine etwa 70-fach höhere Absorption im Wasser aufweisen als die bislang verwendeten Diodenlaser mit Wellenlängen von 924 nm beziehungsweise 980 nm (9).

Erstmals kann eine dünne Laserfaser (400 µm Barefiber) mithilfe eines Angel-Tip (360°, «Ringfire»-Sonde) in eine feinelumige Absaugkanüle integriert werden, um einen kombinierten Eingriff (2-in-1-Verfahren) aus sanfter Laserung und schonender Absaugung in einem Arbeitsschritt durchzuführen. Weiterhin besteht die Möglichkeit der reinen Laserlipolyse mittels einer speziellen Barefiber-Technik (bended radial emission fiber), welche ihre Vorteile besonders bei der Modellage konvexer Flächen wie dem Hals ausspielt (10).

Potenzial der Laserlipolyse in der Gesichts-Hals-Region

Seit über 8 Jahren wird in unserem Zentrum die Laserlipolyse (980 nm und 1470 nm) in der Halsregion

erfolgreich eingesetzt. Derzeit sind 20 Fälle dokumentiert, welche mit der modernen Diodentechnik des LipoLife®-Lasers behandelt worden sind. Es wurde in allen Fällen eine präplatysmale beziehungsweise submentale Operationstechnik in Tumescenz-lokalanästhesie angewendet. Optisch überzeugende Resultate zeigen sich bereits nach 2 bis 4 Wochen und bessern noch 3 bis 6 Monate nach (Abbildung 1 a–c). Weitgehend ausgenommen davon sind Fälle mit schwerer Chalaisis im Halsbereich und die Altersgruppe > 70 Jahre, die lediglich ein limitiertes Straffungsverhalten zeigen.

Eine Kombinationsbehandlung mit laserassoziiierter Liposuktion ist besonders dann vielversprechend, wenn nicht nur subkutanes Depotfett am Hals reduziert wird, sondern auch eine milde bis moderate Chalaisis von einer Straffung profitieren soll. Die alleinige Laserlipolyse ohne Suktion ist in den Fällen indiziert, welche einen schlankeren, aber unkonturierten Hals mit deutlicher Chalaisis zeigen (3, 4).

Die selektive Laserlipolyse 1470 nm befreit nicht nur Septen und Ligamente zwischen dermalen Haut und Platysma vom Fett, sondern dient der nachhaltigen Straffung des Bindegewebes. Diese Art der Straffung beruht in erster Linie auf dem Kollagen-Shrinking, welches durch die Wärmereaktion im Gewebe unter Anwendung von photothermischen Laserwellenlängen induziert wird (3, 4). Daneben werden noch verzögerte Straffungseffekte (i.S. eines Remodeling) über die Kollagenstimulation und erhöhte Fibroblastenaktivität bis zu 6 Monate postoperativ realisiert (11). Eine Nachbeobachtung von Patienten, die mittels photothermischer Lasertechnik mit 980 nm behandelt wurden, weist auf eine Nachhaltigkeit von über 3 bis 5 Jahren hin (Abbildung 2 a–c).

Seit Einführung der Laserlipolyse im Jahr 2008 haben sich folgende Indikationen in der Halsregion etabliert: fokale Lipomatosen am Hals oder an der submentalen Region mit leichter bis moderater Chalaisis; benigne Lipomatosen wie der Madelung-Fetthals; umschriebene Lipodystrophien (Bsp. «Buffalo neck») (3, 4).

Daneben besteht die Möglichkeit, die Laserlipolyse als Kombinationstherapie beim Face-Neck-Lifting für den Halsbereich einzusetzen. Optional steht die Laserlipolyse natürlich auch zur Feinkorrektur nach Lifting (z.B. Problem der submentalen Straffung bei ausgeprägter Chalaisis) oder zur Anfrischung eines überalterten Halslifts zur Verfügung. Der Einsatz der Laserlipolyse im subkutanen SMAS des Gesichtsgebietes ist jedoch kritisch zu sehen, da wichtige anatomische Strukturen wie die fazialen Nervenäste geschädigt werden können.

Nach retrospektiver Auswertung unserer Daten zu den Risiken der Laserlipolyse sind Nebenwirkungen wie flache Hämatome, Wundergüsse und ödematöse Schwellungen häufiger aufgetreten. Gele-



Abbildung 1: Laserlipolyse 1470 nm (LipoLife®) am Hals weiblich, 50 Jahre, Suktion mit integrierter Angel-Barefiber, 8 W pulsed mode, 2 kJ/100 cm²

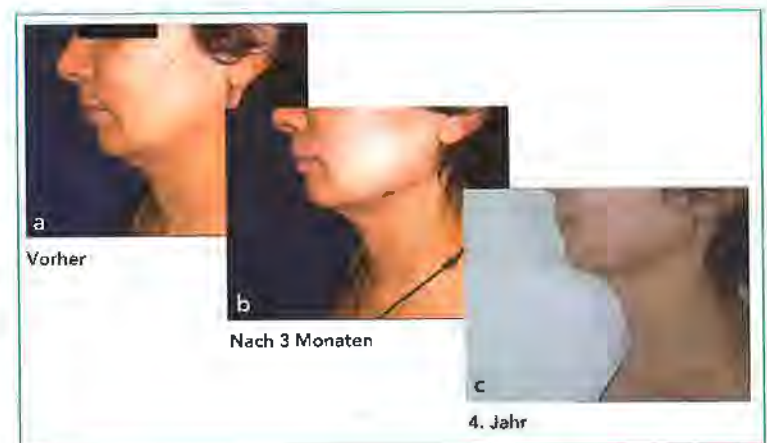

Abbildung 2: Effizienz und Nachhaltigkeit der Laserlipolyse 980 nm (FOX®) weiblich, 53 Jahre, moderate Dermatochalis am oberen Hals

entlich kommen subkutane Panzerungen im Sinne einer fibratischen Reaktion vor, die passager über 1 bis 3 Monate auftreten. (4). Andere Komplikationen wie Infektionen oder Nekrosen sind sehr selten. Das gefürchtete Risiko für thermische Nervenschädigungen von Fazialisästen ist bei der Anwendung der reinen Barefiber-Technik oberhalb der Kinnlinie deutlich höher einzuschätzen.

Die Gefahr einer Skeletonisation der Halsregion kann wie bei den klassischen Absaugverfahren zwar auftreten, kann jedoch unter sachgemäßer Anwendung der Laserlipolyse weitgehend umgangen werden. Schlanke elastotische Hautregionen am Hals dürfen dazu nicht weiter abgesaugt werden, sondern nur zur Straffung angeregt werden.

Laserunterstützter Lipotransfer mit autologem Fett

Nachdem jahrelang gelasertes Fett als minderwertig angesehen worden ist, zeichnet sich heute eine interessante Entwicklung für das feinsämiige Fett unter Laserlipolyse ab, die zu einem Paradigmenwechsel

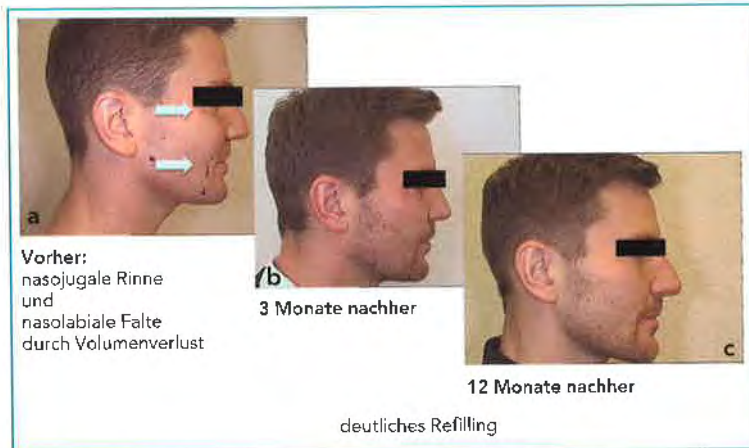


Abbildung 3: Effizienz des laserunterstützten Lipotransfers männlich, 40 Jahre, Microfatgrafting an Unterlidregion und Nasolabialfalte

führt. Unter den Bedingungen einer laserassoziierten Liposuktion im Low-Level-Mode kann mithilfe von speziellen Lipokollektoren hochwertiges Fett sanft gewonnen und von Debris separiert werden (8). Erste wissenschaftliche Daten zur Qualität dieses Fettgrafts sind vielversprechend, denn sie zeigen eine hohe Vitalität (95%) kleinzelliger Fettzellen (10–30 µm). Zudem konnte nachgewiesen werden, dass die gewonnenen Mikro fett-Cluster in ausreichendem Mass SVF-Zellen enthalten. Insbesondere im SVF können mesenchymale Stammzellen und endotheliale Progenitorzellen als CD34-positive Subfraktion nachgewiesen werden (12). Man geht davon aus, dass aus einem Pool dieser Zellen unter hypoxischem Stress eine schnelle Zellreaktion resultiert, die in erster Linie mit der Revaskularisation des Fettgrafts und daher mit der Einheilung einhergeht (7). Erste klinische Anwendungen, die sich mit dem Lipotransfer von Laserharvested-Mikro- und -Nanofett im Gesichtsbereich beschäftigen, zeigen vielversprechende Ergebnisse und entsprechen den Erwartungen (Abbildung 3 a–c). Bei der autologen Fetttransplantation muss mit Infektionen und Einblutungen gerechnet werden. Das Risiko eines Graft-Volumen-Verlustes bleibt immer bestehen. Beim Mikro- und Nanofettgrafting mit purifiziertem Fett beziehungsweise SVF treten jedoch seltener Fett- beziehungsweise Ölzysten, Mikrokalzifikationen, Granulome oder narbige Fibrosen auf. (5)

Fazit

Die moderne Laserlipolyse eignet sich aufgrund ihrer spezifischen Eigenschaften ideal für die Rejuvenation der lipomatösen Halsregion, vor allem auch bei milder und moderater Chalis. Neuerdings gewinnt der innovative laserunterstützte Lipotransfer für den Gesichtsbereich weiter an Bedeutung, da ein hochwertiges Mikro- und Nanofett für die erfolgreiche Transplantation zur Verfügung stehen. Die Anwendungen rund um die Laserlipolyse und den Fettransfer sind als minimalinvasive Verfahren hocheffektiv, sicher und nebenwirkungsarm. Damit stellen sie eine vielversprechende Optimierungsmöglichkeit gegenüber den konventionellen Absaug- und Fatgrafting-Verfahren dar. ▲

Kontaktadresse:

Dr. med. Michael Radenhausen
Facharzt Dermatologie und Venerologie FMH/Lasermedizin FMCH
Haut- und Laserzentrum an der Klinik Siloah
Worbstrasse 312
3073 Gümligen
E-Mail: m.radenhausen@laserzentrum-bern.ch

Interessenkonflikte: keine

Referenzen:

1. Possa JE: SMAS fusion zones determine the subfacial and subcutaneous anatomy of the human face: Fascial spaces, fat compartments, and Models of facial aging. *Aesth Surg J* 2016; 36: 515–526.
2. Fedok FG et al.: The difficult neck in facelifting. *Facial Plast Surg* 2014; 30: 438–450.
3. Leclère FM et al.: Laser assisted lipolysis for neck and submental remodeling in Rohrich type I to III aging neck: a prospective study in 30 patients. *J Cosmet Laser Ther* 2014; 16: 284–289.
4. Radenhausen M: Moderne Laserlipolyse in der Halsregion. *Face* 2017; 2: 20–23.
5. Ueberritter K: Autologe Fettgewebstransplantation. Springer-Verlag 2016: 16–20.
6. Tonnard P et al.: Nanofat grafting: basic research and clinical applications. *Plast Reconstr Surg* 2013; 132: 1017–1026.
7. Meyer J et al.: Isolation and differentiation Potential of human mesenchymal stem cells from adipose tissue harvested by water jet-assisted liposuction. *Aesth Surg J* 2015; 35: 1030–1039.
8. Levenberg A et al.: Higher cell viability and enhanced sample quality following Laser-assisted liposuction versus mechanical liposuction. *Journal of Cosmetics, Derm Sci and App* 2015; 5: 238–245.
9. Wassmer B et al.: Comparative study of wavelengths for laser lipolysis. *Photomed Laser Surg* 2010; 28: 185–188.
10. Gröne DH, Radenhausen M: Laserlipolyse – Die klassischen Absaugverfahren müssen neu bewertet werden. *Ästh Dermatol & Kosmetol* 2015; 7: 23–24.
11. Min KH et al.: The skin-tightening effects of 1,444-nm Nd:YAG laser on human skin: an in vivo study. *Aesthetic Plast Surg* 2014; 38: 585–591.
12. Traktuev DO et al.: A population of multipotent CD34-positive adipose stromal cells share pericyte and mesenchymal surface markers. *Circulation Research* 2008; 102: 77–85.